

Estado da publicação: O preprint foi publicado em um periódico como um artigo  
DOI do artigo publicado: <https://doi.org/10.55684/2025.83.e0002>

# O RECONHECIMENTO ANATÔMICO DA INERVAÇÃO DA REGIÃO INGUINAL DURANTE HERNIOPLASTIA PREVINE A INGUINODINIA? UMA REVISÃO SISTEMÁTICA

Ana Júlia Ribas Sigwalt, Gabriella Micheten Dias, Lívia Dala Déa Ferreira Pocay , Mahara Freitas dos Santos, Tailla Cristina de Oliveira , Marcos Fabiano Sigwalt , Fernando Issamu Tabushi , Leonardo Wanderloff Franco , Fernando Weiss Guerra, Abdo Imad El Tawil , Osvaldo Malafaia

<https://doi.org/10.1590/SciELOPreprints.9165>

Submetido em: 2024-06-17

Postado em: 2024-06-18 (versão 1)

(AAAA-MM-DD)

Artigo de Revisão

## O RECONHECIMENTO ANATÔMICO DA INERVAÇÃO DA REGIÃO INGUINAL DURANTE HERNIOPLASTIA PREVINE A INGUINODINIA? UMA REVISÃO SISTEMÁTICA

*DOES ANATOMICAL RECOGNITION OF THE INNERVATION OF THE INGUINAL REGION DURING HERNIOPLASTY PREVENT INGUINODYNIA? A SYSTEMATIC REVIEW*

Ana Júlia Ribas Sigwalt<sup>1</sup>, Gabriella Micheten Dias<sup>2</sup>, Lívia Dala Déa Ferreira Pocay<sup>3</sup>, Mahara Freitas dos Santos<sup>3</sup>, Tailla Cristina de Oliveira<sup>3</sup>, Marcos Fabiano Sigwalt<sup>2,3</sup>, Fernando Issamu Tabushi<sup>3,4</sup>, Leonardo Wanderloff Franco<sup>3</sup>, Fernando Weiss Guerra<sup>5</sup>, Abdo Imad El Tawil<sup>3</sup>, Osvaldo Malafaia<sup>3</sup>

Afiliação dos autores: <sup>1</sup>Pontifícia Universidade Católica do Paraná, Curitiba, PR, Brasil; <sup>2</sup>Universidade Positivo, Curitiba, PR, Brasil; <sup>3</sup>Instituto Presbiteriano Mackenzie, São Paulo, SP, Brasil; <sup>4</sup>Universidade Federal do Paraná, Curitiba, PR, Brasil; <sup>5</sup>Hospital Celso Ramos, Florianópolis, SC, Brasil.

### ORCID

Ana Júlia Ribas Sigwalt - <https://orcid.org/0009-0005-4732-5093>  
Gabriella Micheten Dias - <https://orcid.org/0000-0001-7036-0480>  
Lívia Dala Déa Ferreira Pocay - <https://orcid.org/0009-0007-1526-1851>  
Mahara Freitas dos Santos - <https://orcid.org/0009-0002-1345-7790>  
Tailla Cristina de Oliveira - <https://orcid.org/0009-0005-4756-318X>  
Marcos Fabiano Sigwalt - <https://orcid.org/0000-0002-9899-5493>  
Fernando Issamu Tabushi - <https://orcid.org/0000-0002-3150-2164>  
Leonardo Wanderloff Franco - <https://orcid.org/0000-0002-6600-5942>  
Fernando Weiss Guerra - <https://orcid.org/0009-0005-3371-3423>  
Abdo Imad El Tawil - <https://orcid.org/0009-0000-6218-7446>  
Osvaldo Malafaia - <https://orcid.org/0000-0002-1829-7071>

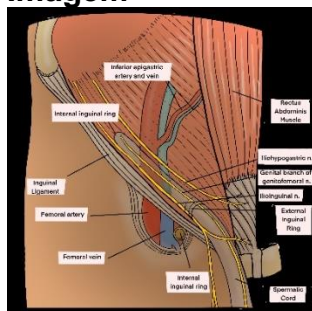
### Correspondência

Marcos Fabiano Sigwalt  
Email: [marcoossigwalt@yahoo.com.br](mailto:marcoossigwalt@yahoo.com.br)

Conflito de interesse: Nenhum

Financiamento: Nenhum

### Imagem



Visualização dos nervos inguinais

## **Mensagem Central**

O canal inguinal é região propensa a hérnias que podem ter indicação cirúrgica. Embora a videocirurgia possa ser menos agressiva, a identificação dos ramos nervosos é necessária para diminuir a incidência de inguinodinia que pode ocorrer mesmo com essa via minimamente invasiva. Este artigo teve por objetivo revisar a incidência e os motivos da inguinodinia nos procedimentos cirúrgicos laparoscópicos na correção das hérnias inguinais. Este tema é pertinente ao dia a dia do cirurgião geral por poder, com seu conhecimento, evitar lesões nervosas que provoquem a inguinodinia

## **Perspectiva**

O conhecimento anatômico nervoso da região inguinal pelos cirurgiões, via laparoscópica, é capaz de prevenir inguinodinia. A identificação, reconhecimento e preservação ou dissecação quando necessária dos principais nervos da região evitam a dor crônica na virilha. Portanto, entende-se que com as técnicas cirúrgicas disponíveis atualmente de hernioplastia somada à perícia do profissional que realiza o procedimento, a correção de hérnia inguinal consegue ser majoritariamente efetiva e sem sequelas de dor crônica.

## **Contribuição dos autores**

Conceituação: Ana Júlia Ribas Sigwalt

Análise formal: Marcos Fabiano Sigwalt

Investigação: Lívia Dala Déa Ferreira Pocay, Mahara Freitas dos Santos, Tailla Cristina de Oliveira, Leonardo Wanderloff Franco

Metodologia: Marcos F. Sigwalt

Redação (esboço original): Fernando Issamu Tabushi

Redação (revisão e edição): Todos os autores

**RESUMO - Introdução:** O canal inguinal é região propensa a hérnias que podem ter indicação cirúrgica. Embora a videocirurgia possa ser menos agressiva, a identificação dos ramos nervosos é necessária para diminuir a incidência de inguinodinia que pode ocorrer mesmo com essa via minimamente invasiva. **Objetivo:** Revisar a incidência e os motivos da inguinodinia nos procedimentos cirúrgicos laparoscópicos na correção das hérnias inguinais. **Método:** Revisão sistemática, realizada nas bases de dados PubMed, BVS e Google Scholar no período de 2018 a 2024, incluindo artigos em português e inglês. De 1.758 artigos, 10 foram selecionados. **Resultado:** Os principais achados da pesquisa comprovaram que o reconhecimento e a devida identificação anatômica dos principais nervos da região inguinal durante a operação – ílio-hipogástrico, ilioinguinal e ramo genital do genitofemoral - são capazes de diminuir as chances de os pacientes desenvolverem dor crônica na região inguinal após hernioplastia. A perícia e experiência do cirurgião ao evitar trauma nos nervos locais garante qualidade de vida aos pacientes e reduz a exposição deles a eventuais novas intervenções subsequentes para tratamento de inguinodinia. **Conclusão:** A prevenção é a medida mais importante tratando-se de erradicar a inguinodinia. Dessa maneira, o profissional deve ter conhecimento suficiente da topografia mais frequente da passagem dos principais nervos e seus ramos para evitar lesões iatrogênicas.

**PALAVRAS-CHAVE** - Hérnia inguinal. Identificação do nervo. Inguinodinia. Cirurgia.

**ABSTRACT - Introduction:** The inguinal canal is a region prone to hernias that may require surgery. Although videosurgery may be less aggressive, the identification of nerve branches is necessary to reduce the incidence of inguinodynia that can occur even with this minimally invasive route. **Objective:** To review the incidence and reasons for inguinodynia in laparoscopic surgical procedures for the correction of inguinal hernias. **Method:** Systematic review, carried out in the PubMed, BVS and Google Scholar databases from 2018 to 2024, including articles in Portuguese and English. From initial number of 1,758 articles 10 were selected. **Result:** The main findings of the research proved that the recognition and proper anatomical identification of the main nerves of the inguinal region during the operation - iliohypogastric, ilioinguinal and genital branch of the genitofemoral - are able to reduce the chances of patients developing chronic pain in the inguinal region after hernioplasty. The surgeon's expertise and experience in avoiding trauma to local nerves guarantees quality of life for patients and reduces their exposure to possible new subsequent interventions to treat inguinodynia. **Conclusion:** Prevention is the most important measure when it comes to eradicating inguinodynia. Therefore, the professional must have sufficient knowledge of the most frequent topography of the passage of the main nerves and their branches to avoid iatrogenic injuries

**KEYWORDS** - Inguinal hernia. Nerve identification. Inguinodynia. Surgery.

## INTRODUÇÃO

Canal inguinal é definido como área delimitada por 3 músculos: oblíquo externo, oblíquo interno e transverso abdominal. Por ele transitam diferentes estruturas, a depender do sexo, como o cordão espermático nos homens e o ligamento redondo do útero nas mulheres. Hérnia é achado comum nesse canal, que ocorre devido ao enfraquecimento das fibras elásticas e de colágeno locais.

Hérnia inguinal pode ser classificada como direta ou indireta, a depender de sua posição ser medial ou lateral em relação aos vasos epigástricos inferiores.<sup>1</sup> Seu reparo é o procedimento mais realizado atualmente no meio cirúrgico e amplamente usada a via laparoscópica por ter demonstrado vantagens significativas no pós-operatório, tais como rápida recuperação, menor ocorrência de dor pós-operatória e melhores escores que representam qualidade de vida aos pacientes.<sup>2</sup> Além disso, a hernioplastia por vídeo, tem sido considerada superior aos procedimentos abertos quando analisado o menor risco de trauma à inervatura local regional, ser menos invasivo e ter a fixação menos traumática da tela no intuito de diminuir desconfortos pós-operatórios.<sup>3</sup> Contudo, não os exclui pois aproximadamente dentre os 20 milhões de hernioplastias realizadas anualmente, entre 6-8% associam-se aos problemas que afetam a qualidade de vida, principalmente a dor crônica pós-cirúrgicas.<sup>4</sup>

Durante o procedimento por vídeo, é possível observar os diversos nervos que atravessam o canal inguinal. Os principais encontrados, e possíveis de serem afetados durante a manipulação cirúrgica, são o nervo ílio-hipogástrico, ilioinguinal e o ramo genital do nervo genitofemoral. Esses ramos são provenientes do plexo lombar, responsável pela inervação do abdome inferior; porém, ao se distribuírem individualmente estão sujeitos a variações anatômicas.<sup>5,6</sup> Apesar de a videocirurgia ser de bons resultados, há complicações pós-operatórias como osteíte púbica, orquite isquêmica, hematomas locais, seroma e, principalmente, a dor nervosa. Esta pode ser de causa diretamente neurológica e não-neurológica (como periostite, hérnia recorrente e lesão do cordão espermático). Entre elas, a mais comum é por lesão iatrogênica justificada, na maior parte das vezes, pela falha na identificação dos

nervos da região inguinal durante o procedimento, envolvendo primordialmente os nervos referidos.<sup>7,8</sup> Após causar trauma ou danos na inervação local, por meio de dissecação excessiva, esmagamento, estiramento, ou a colocação da tela, o paciente costuma se queixar de dor que pode ser acompanhada de demais distúrbios sensitivos como disestesia, hiperestesia, hipoestesia, entre outros. Além do mais, essa dor crônica, denominada de inguinodinia, afeta a qualidade de vida e tem sido associada aos distúrbios psicológicos e mentais posteriores ao procedimento.<sup>5</sup>

O objetivo desta revisão, foi analisar se o reconhecimento anatômico da inervação sensitiva da região inguinal durante correção de hérnia inguinal videolaparoscópica é capaz de auxiliar na prevenção de dor crônica pós-operatória, ou seja, a inguinodinia.

## MÉTODO

Esta revisão sistemática baseou-se nas diretrizes do método PRISMA (*Principais Itens para Relatar Revisões Sistemáticas e Metanálises*), sendo a pergunta norteadora estruturada pelo acrônimo PICO: “O reconhecimento anatômico da inervação sensitiva da região inguinal é capaz de auxiliar na prevenção da dor crônica pós-cirúrgica para correção de hérnia inguinal videolaparoscópica?” (Tabela 1).

**TABELA 1 - Pesquisa PICO**

P (paciente)	Pacientes com dor crônica
I (intervenção)	Submetidos à operação para correção de hérnia inguinal videolaparoscópica
C (controle)	Pacientes sem dor crônica para correção de hérnia inguinal videolaparoscópica
O (desfecho)	Pós-operação corretiva

A busca foi feita no período de 2018 a 2024. Os descritores usados foram escolhidos a partir do dicionário Descritores em Ciências da Saúde (DeCS), considerando artigos em português e inglês, sendo os descritores e os booleanos: *inguinal hernia repair*, *nerve identification*, *inguinodynia*. Priorizou-se selecionar os artigos que possuíssem maior grau de qualificação pela EQUATOR Network. Além disso, os tipos de estudo escolhidos foram: ensaios clínicos randomizados, estudos de coorte, estudos de caso controle e revisões sistemáticas.

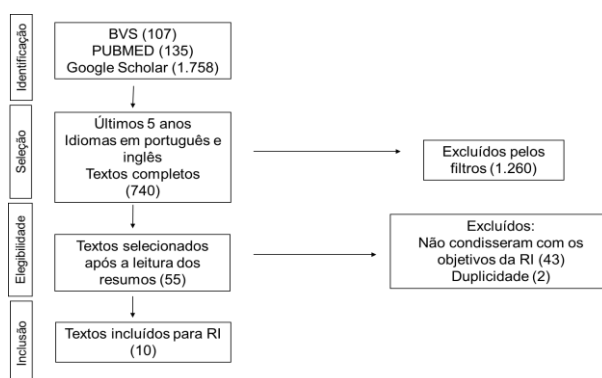
Os critérios de inclusão foram: artigos que abordassem dor crônica após correção de hérnia inguinal com a técnica videolaparoscópica, artigos completos, textos gratuitos e de alta relevância acadêmica. Os critérios de exclusão foram: trabalhos com o objetivo exclusivamente de estruturas nervosas, população pediátrica (menores de 16 anos) e idosa (maior de 60 anos) exclusivamente e operações com técnicas abertas.

A avaliação final dos artigos selecionados foi realizada por meio do critério de elegibilidade usando, como referência, a pergunta norteadora do trabalho. Para diminuir o risco de vieses, a avaliação foi feita em dupla (no qual 2 pesquisadores avaliam e qualificam o artigo, caso houvesse discordância o artigo seria excluído).

A pesquisa foi realizada nas plataformas BVS, Google Scholar e PubMed, seguindo os critérios de inclusão e exclusão já descritos. Na BVS, a pesquisa inicial resultou em 135 artigos, 106 ficaram com o filtro do texto completo, após aplicação do filtro idiomas, 99 permaneceram e apenas 42 com o filtro dos últimos 5 anos. Destes, 19 foram usados para leitura dos títulos e 19 selecionados para leitura de

resumos, sendo 5 revisões sistemáticas. No PubMed 107 apareceram com o filtro texto completo, 97 permaneceram e 34 com o filtro dos anos; destes, 11 foram selecionados pela leitura dos títulos, 10 dos resumos, 3 lidos integralmente e apenas 2 para compor a revisão sistemática. Google Scholar, a pesquisa inicial resultou em 1.758 artigos, após aplicação do filtro idiomas, 1.665 permaneceram e 664 com o filtro dos últimos 5 anos; destes, 78 foram usados após leitura dos títulos e 26 selecionados para leitura de resumos e apenas 6 textos permaneceram para esta pesquisa. Ao todo, 12 artigos foram selecionados; restaram 10 para referência final deste trabalho e 2 foram descartados por duplicidade (Figura 1, Tabela 2).

**FIGURA 1 - Síntese da pesquisa**



**TABELA 2 - Resultados compilados dos artigos selecionados**

AUTOR E ANO	TIPO DE ESTUDO	POPULAÇÃO AMOSTRA	TIPO DE INTERVENÇÃO	CONCLUSÕES
1 - Caserta, N.M.G. (2021)	Ensaio iconográfico			O conhecimento da forma de apresentação das hérnias inguinais, de seus diferentes conteúdos e de eventuais complicações é fundamental para o diagnóstico correto e conduta adequada.
2 - Van Der Dop, L.M. (2022)	Estudo prospectivo	Pacientes submetidos à correção de hérnia inguinal com acompanhamento de 2 anos no mínimo. n=4016	TAPP, TIPP, TEP	A dor pós-operatória após 1 mês foi fator de risco maior para o desenvolvimento de CPIP do que a dor pré-operatória. CPIP em 1 ano parece ser causa de dor diferente da CPIP em 2 anos. Fatores do paciente e cirúrgicos influenciam o seu início em 1 ano, porém o curso natural dessas queixas mostra grande declínio em 2.
3 - Furtado, M. (2019)	Artigo original		Dissecação do espaço peritoneal abordagem TAPP.	O conceito de "Y Invertido" e a didática anatômica "Cinco Triângulos" associada à proposta de dissecação baseada em "Três Zonas", atende à necessidade de estabelecer padronização da técnica TAPP, buscando a excelência nos resultados do tratamento da inguinal.
4 - Mitura, K. (2018)	Estudo prospectivo	Pacientes submetidos a reparos TAPP n=146	Abordagem TAPP com tela 3D utilizando fixação com cola.	O reparo de hérnia inguinal TAPP com fixação de cola diminuiu significativamente a frequência e a intensidade da dor em comparação com aquela sentida no pré-operatório. Pacientes com menos de 40 anos apresentam dor pré e pós-operatória frequente e intensa. Além disso, hérnias de maior duração antes da operação causam aumento da dor pré e pós-operatória.
5 - Carrillo, G.G. (2023)	Estudo retrospectivo	Pacientes submetidos a neurectomia transperitoneal. idade ≥41 anos e ≤ 54 anos n = 7	Neurectomia tripla laparoscópica e robótica para inguinodinia crônica.	A neurectomia tripla retroperitoneal laparoscópica é técnica reproduzível e de baixa morbidade que melhora os sintomas e a qualidade de vida da dor inguinal crônica após hernioplastia.
6 - Graham, D.S. (2018)	Artigo de revisão			A prevenção é a medida mais importante na mitigação da CPIP neuropática. O reconhecimento da neuroanatomia típica do plexo lombar, a natureza altamente variável desses nervos e os mecanismos específicos da operação para aprisionamento do nervo limitarão o potencial de lesão e melhorarão os resultados no reparo da hérnia inguinal.
7 - Cirochi, R. (2019)	Revisão sistemática	Artigos que avaliam as variações anatômicas dos nervos inguinais de acordo com os padrões PRISMA n = 26		As taxas de identificação dos nervos inguinais neste estudo foram inferiores às relatadas na literatura. A menor foi encontrada para o nervo genitofemoral, sugerindo que esse nervo foi o mais difícil de identificar. O conhecimento da anatomia dos nervos inguinais pode facilitar sua identificação adequada e reduzir o risco de lesão iatrogênica e dor pós-operatória.
8 - George, T. (2019)	Revisão retrospectiva	Pacientes com dor persistente na virilha, com alívio após bloqueio nervoso pré-operatório e tentativa fracassada de denervação externa da virilha ou	Reparo de hérnia inguinal laparoscópica primária TAPP ou TEP.	Um procedimento cirúrgico aberto combinado, para identificar o nervo cutâneo femoral lateral, e 1 procedimento laparoscópico no retroperitônio demonstraram a viabilidade desta abordagem para identificar corretamente o nervo a ser ressecado para aliviar a dor incapacitante na virilha.

		dor após correção de hérnia. n=16		
9 - Farquharson, B.J. (2021)	Revisão retrospectiva	Pacientes de hospital geral distrital Idade ≥18 anos e <80 anos n = 100	Correção de hérnia inguinal aberta com tela protética.	Análise mais aprofundada das implicações para a dor crônica pós-operatória, juntamente com as melhores práticas e o litígio médico legal, seria benéfica para melhorar os padrões de documentação.
10 - Pedersen, R.F. (2020)	Estudo prospectivo	Pacientes para operação de dor crônica pós-herniorrafia. n= 66	Neurectomia tripla aberta com remoção total da tela ou neurectomia tripla retroperitoneal laparoscópica.	O comprometimento funcional relacionado à dor pode ser melhorado com relevância clínica em aproximadamente 70% por meio de algoritmo clínico simplificado para tratamento cirúrgico de dor crônica intensa após correção de hérnia inguinal.

CPIP=dor pós-operatória crônica inguinal; TAPP=Lichtenstein; TIPP=reparo pré-peritoneal transinguinal; TEP=totamente extraperitoneal

**TABELA 3 - Avaliação da qualidade dos artigos pela escala GRADE**

AUTORES/ CRITÉRIOS	1- CASERTA, NMG; et al	2- VANDEN DOP, LM; et al	3- FURTADO, M; et al	4- MITURA, K; et al	5- CARRILLO, GG; et al	6- GRAHAM, DS; et al	7- CIROCCHI, R; et al	8- GEORGE, T; et al	9- FARQUHARSON, BJ; et al	10- PERDERSE N, KF; et al
RISCO DE VÍES	NG	NG	NG	NG	NG	NG	NG	NG	NG	NG
INCONSISTÊNCIA	NG	NG	NG	NG	G	NG	NG	NG	NG	NG
EVIDÊNCIA INDIRETA	G	NG	NG	NG	NG	NG	NG	NG	NG	NG
IMPRECISÃO	NG	NG	NG	NG	NG	NG	NG	NG	NG	NG

NG=não grave; G=grave

Na avaliação do sistema GRADE (Tabela 3), o artigo Caserta et al.<sup>1</sup>, por ser iconográfico em que as informações são retiradas a partir dos gráficos, teve evidência indireta grave, sendo não confiável. Já o artigo Carrillo et al.<sup>4</sup>, o número amostral mostrou-se baixo.

## DISCUSSÃO

### Inguinodinia pós-correção videocirúrgica de hérnia inguinal

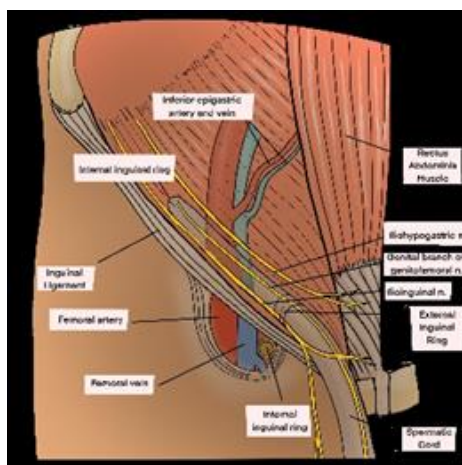
Inguinodinia passou a ser a complicação duradoura mais comum da hernioplastia inguinal. Com prevalência de aproximadamente 20 milhões de hernioplastias realizadas anualmente, entre 6-8% delas estão associadas aos problemas que afetam a qualidade de vida do paciente.<sup>4</sup> O início da inguinodinia é influenciado pelo sexo e idade, e pela natureza da operação, incluindo o tipo de fixação e o manejo dos nervos.<sup>2</sup> Entretanto, a dor pós-operatória crônica inguinal pode se desenvolver após todos os métodos de correção de hérnia e é independente da técnica, podendo ser de natureza nociceptiva ou neuropática. A dor nociceptiva é causada por dano real ao tecido não neural, como por inflamação musculoesquelética, enquanto a dor neuropática é definida como lesão ou dano ao sistema nervoso. Dessa forma, pesquisas já concluíram que a principal causa relacionada a essa dor é a falha na identificação dos nervos inguinais.<sup>5</sup>

A neuroanatomia inguinal é complexa e muito variável, desde o plexo lombar retroperitoneal até os ramos terminais que saem pelo canal inguinal. Os mais comumente afetados nessa dor são os ramos ílio-hipogástrico, ilioinguinal e ramo genital do nervo genitofemoral. Apesar de não tão frequentes, o nervo cutâneo femoral lateral, o ramo femoral do nervo genitofemoral e o nervo obturador também podem ser lesados no espaço pré-peritoneal.<sup>5</sup> Assim, o sucesso na identificação cirúrgica dos 3 nervos está associado às habilidades cirúrgicas, mas às vezes algumas variações anatômicas dificultam a sua identificação, independentemente do

nível de habilidade, especialmente nos casos em que alguns dos nervos inguinais não estão presentes. Por estas razões, é necessária a padronização da educação e treinamento na identificação de nervos em hernioplastias.<sup>6</sup>

### Neuroanatomia da região inguinal

Define-se por canal inguinal 2 aberturas com 1 anel interno profundo no ponto médio do ligamento inguinal e 1 externo superficial que fica superior ao tubérculo púbico. A parede posterior desse canal é definida pela fáscia transversal lateralmente e pelo tendão conjunto medialmente, e a anterior é composta por aponeurose oblíqua externa reforçada lateralmente pelo músculo oblíquo interno.<sup>5</sup> A porção inferior do assoalho é composta pelo ligamento inguinal, que é reforçado medialmente pelos ligamentos lacunar e pectíneo. O conteúdo desse canal é o cordão espermático (masculino) e o ligamento redondo (feminino), sendo também atravessado pelos nervos ílio-hipogástrico, ilioinguinal e pelo ramo genital do nervo genitofemoral. Esses nervos são os ramos terminais do plexo lombar, que está localizado na frente dos processos transversos das vértebras lombares e posterior ou dentro do músculo psoas, e inervam o músculo abdominal e a pele dos órgãos genitais, nádegas e região hipogástrica. O desenho esquemático da região inguinal e seus nervos pode ser observado na Figura 2.



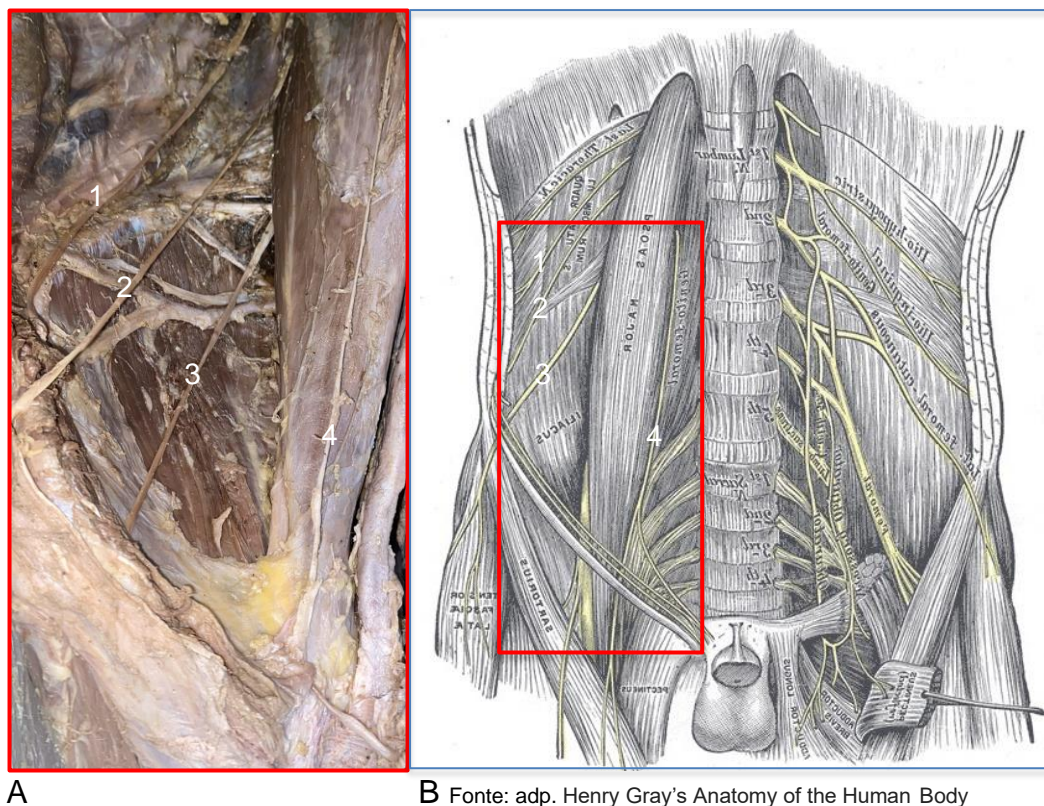
**FIGURA 2** – Nervos da região inguinal: desenho anatômico esquemático

Nervo ílio-hipogástrico é sensório-motor misto e se origina do ramo ventral de L1 emergindo da borda lateral superior do músculo psoas maior, passando sobre o quadrado lombar e adentra o músculo transverso do abdome acima da crista ilíaca. Ele se divide em 1 ramo cutâneo lateral, que passa entre os músculos oblíquos interno e externo, acima da crista ilíaca, e inerva a pele glútea póstero-lateral, e 1 ramo anterior, que corre entre o transverso e o oblíquo interno, responsável pela inervação de ambos os músculos, entre os músculos transverso e oblíquo interno. Depois, ao sair do músculo oblíquo interno, passa dentro do canal inguinal, anteriormente à sua saída pelo oblíquo externo, aproximadamente 3 cm acima do anel externo superficial na foice inguinal.<sup>5</sup>

O nervo ilioinguinal é sensório-motor misto que surge do primeiro ramo lombar ventral e emerge da borda superolateral do músculo psoas. Ele percorre o músculo quadrado lombar e a parte superior do ílaco e, por fim, adentra o músculo transverso do abdome próximo à crista ilíaca. Ele inerva o músculo oblíquo interno e perfura

abaixo do ílio-hipogástrico, aproximadamente 1 cm medial à espinha íliaca anterossuperior. Ele normalmente percorre o cordão espermático, saindo através do anel inguinal externo superficial para suprir a pele medial proximal da coxa e prega inguinal em ambos os sexos, e região escrotal superior e base lateral do pênis.<sup>5</sup>

Os nervos ílio-hipogástrico e ilioinguinal podem ser bem visualizados na Figura 3.



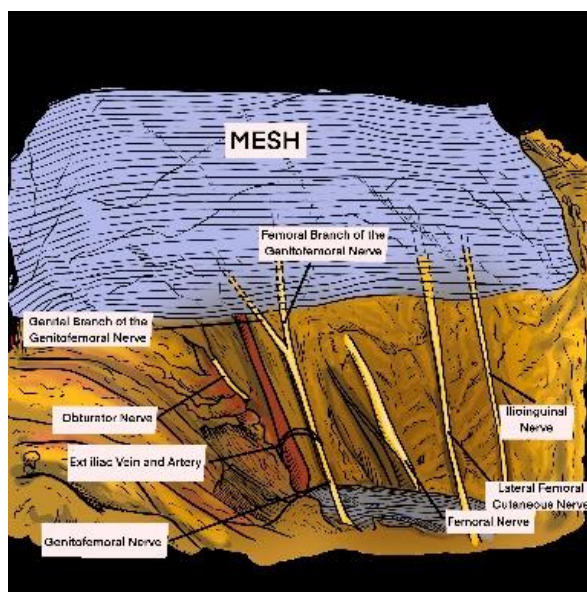
**FIGURA 3** – A) Visualização cadavérica: nervos ílio-hipogástrico (1), ilioinguinal (2), cutâneo lateral femoral (3) e genitofemoral (4); B) desenho demonstrando a relação deles com a região abdominoinguinal

O ramo genital do nervo genitofemoral, por sua vez, é sensório-motor misto originado dos ramos ventrais L1 e L2 e se forma dentro do músculo psoas, emergindo em sua borda medial entre o nível L3 e L4. Ele desce abaixo do peritônio, passa posteriormente ao ureter e segue em direção ao ligamento inguinal. O ramo genital normalmente passa sobre a artéria íliaca externa e atravessa o anel inguinal interno profundo para se unir às estruturas do cordão ou ligamento redondo antes de entrar no canal inguinal. Nos homens, fornece inervação motora ao músculo cremaster e sensação cutânea da parte superior do escroto. Nas mulheres, segue o ligamento redondo e inerva a pele do monte púbico e dos grandes lábios.<sup>5</sup> O ramo femoral, raramente afetado, desce lateralmente às estruturas medulares e aos vasos ilíacos, passando por baixo do ligamento inguinal. Ele entra na bainha femoral lateralmente à artéria femoral e, então, perfura a bainha femoral e a fáscia lata para suprir a pele da parte superior anterior da coxa sobre o triângulo femoral.<sup>5</sup>

O nervo cutâneo femoral lateral é nervo sensorial com grande variabilidade em sua origem e curso. Geralmente se origina da divisão posterior da 2ª e 3ª raízes

nervosas lombares, emerge da borda lateral do músculo psoas abaixo da crista ilíaca e passa atrás do peritônio sobre o músculo ilíaco obliquamente em direção à espinha ilíaca anterossuperior. O nervo então passa atrás ou através do ligamento inguinal aproximadamente 1 cm medial à espinha ilíaca anterossuperior, viaja anterior ou através do músculo sartório antes de se dividir em ramos superficiais anterior, que irriga a parte anterior e lateral da coxa até o nível do joelho, e posterior, que perfura a fáscia lata mais alto que o ramo anterior e se divide para inervar a pele na superfície lateral da coxa, do trocânter maior até o meio da coxa, com extensão ocasional para a pele glútea.<sup>5</sup>

Por fim, o nervo obturador é nervo sensório-motor que surge da divisão anterior do 2º ao 4º ramo ventral lombar e supre o compartimento medial da coxa, desce através do psoas maior e emerge da borda medial na borda pélvica, cruza a articulação sacroilíaca posterior aos vasos ilíacos e segue ao longo da parede pélvica lateral medial ao obturador interno e anterossuperior aos vasos obturadores.<sup>5</sup> A Figura 4 destaca, em desenho de videocirurgia assistida, a anatomia dos nervos.



**FIGURA 4** - Nervos da região inguinal: desenho anatômico esquemático de operação videoassistida

#### **Descrição cirúrgica: as abordagens TAPP e TEP**

TAPP (abordagem transabdominal pré-peritoneal) é um tipo de correção via laparoscópica para hérnias. Este reparo requer anestesia geral<sup>3</sup> e a incisão peritoneal é realizada a partir do ligamento umbilical medial, seguindo elípticamente o arco do músculo transverso, estendendo-se até a espinha ilíaca anterossuperior. O processo pode ser realizado de medial para lateral ou de lateral para medial. A dissecação do peritônio e do espaço pré-peritoneal se dá como completa quando são vistos os elementos componentes do Y invertido, bem como o iliopsoas, o púbis e ligamento pectíneo. Uma vez dissecado adequadamente, prótese é devidamente colocada, de forma que cubra todas as áreas de fraqueza da região inguinal com sobreposição de cerca de 3-4 cm. É importante, dessa forma, iniciar a incisão pelo menos 4 cm acima da borda profunda do anel inguinal, para permitir a colocação da prótese, que deve atingir medialmente a sínfise púbica e lateralmente o músculo iliopsoas e deve, ainda, estender-se até 2 cm abaixo do púbis e cobrir no mínimo 3 cm da parede abdominal

anterior em relação ao anel inguinal profundo. O fechamento peritoneal deve ser feito para cobrir a tela e evitar contato dela com as estruturas intraperitoneais. Outra preocupação do fechamento do peritônio é que ele não deve dobrar a porção inferior da tela, potencial causa de recorrência de hérnias. A ampla dissecação inferior do peritônio evita essa complicação. É importante salientar que a introdução do reforço de tela na correção de hérnia inguinal reduz significativamente a taxa de recorrência, e o principal desafio clínico é a dor crônica.<sup>9</sup>

Já na abordagem TEP (técnica laparoscópica totalmente extraperitoneal), a cavidade peritoneal não é penetrada e a tela é usada para selar a hérnia por fora do peritônio. É importante estar atento aos nervos ao separar o saco herniário das estruturas do cordão e ao fixar a tela, especificamente ao aplicar pontos para aproximar a tela perto do tubérculo púbico e ao fixar a borda inferior da tela à borda inferior do ligamento inguinal. O nervo ílio-hipogástrico fica superior às estruturas do cordão e do ligamento na dissecação da virilha, e essa estrutura deve ser identificada ao fixar a tela superiormente.<sup>8</sup>

No reparo laparoscópico tanto esse nervo quanto o ilioinguinal têm menor risco de serem lesionados. Enquanto isso os ramos genital ou femoral do nervo genitofemoral podem sofrer lesão no espaço pré-peritoneal aberto ou laparoscópico, seja por lesão térmica ou elétrica, por dissecação excessiva do triângulo da dor (lateral aos vasos epigástricos inferiores, tração, aprisionamento ou ainda lesões causadas por suturas).<sup>5</sup>

### **Maneiras para solucionar e prevenir a inguinodinia**

As diretrizes da *European Hernia Society* recomendam a identificação dos 3 nervos inguinais (ilioinguinal, ílio-hipogástrico e ramo genital do genitofemoral) para a redução da dor pós-operatória tardia decorrente de lesões nervosas,<sup>6</sup> que podem ser causadas por acometimento direto intraoperatório ou indireto secundário à colocação da tela.<sup>8</sup> O conhecimento da anatomia desses nervos pode, dessa forma, facilitar sua identificação e gestão adequada, reduzindo os riscos e melhorando significativamente a segurança e a taxa de sucesso dos procedimentos cirúrgicos, isso não somente do reparo de hérnia inguinal, mas também de operações de varicocele e bloqueios ilioinguinais/ílio-hipogástricos com técnicas guiadas por ultrassom ou baseadas em pontos de referência.<sup>6</sup> A documentação da presença ou ausência da inervação, e se ela foi protegida adequadamente durante o procedimento fornece provas de que o cirurgião buscou identificá-la a fim de evitar ferimentos diretos. O registro formal a respeito da preservação ou sacrifício dos nervos pode influenciar o manejo futuro do paciente caso ele desenvolva inguinodinia. Sem documentação clara, não é possível planejar futuras intervenções terapêuticas, caso os pacientes retornem com dor crônica pós-operatória na região da virilha.<sup>8</sup>

Ademais, estudos demonstraram que a identificação e manejo dos nervos inguinais para correção de hérnia inguinal é deficiente nos procedimentos atuais, o que sugere que os nervos inguinais não têm sido considerados como prioridade nos pacientes submetidos à cirurgia. Isso pode acontecer devido à falta de conhecimento anatômico da região por parte de cirurgiões que realizam frequentemente estas operações.<sup>8</sup> Nesse sentido, nos casos em que não é possível impedir a lesão nervosa, um método para reduzir a dor pós-operatória em pacientes submetidos à laparoscopia é fixar tela com cola que é usada em áreas onde a malha pode aderir plenamente contra outra superfície plana. Portanto, a melhor aderência da tela, e consequente seu menor dobramento, podem ser alcançados no orifício miopectíneo tridimensional com tela 3D pré-moldada.<sup>3</sup> Pode-se, ainda, recorrer à neurectomia tripla

laparoscópica ou com assistência robótica, considerada técnica segura e eficaz no tratamento da dor inguinal crônica refratária.<sup>4</sup> Contudo, deve-se ter em mente que o tratamento bem-sucedido geralmente requer intervenção cirúrgica, mas que o fracasso de tentativa cirúrgica inicial não é incomum, ocorrendo em até 20% dos pacientes.<sup>7</sup>

## CONCLUSÃO

O conhecimento anatômico nervoso da região inguinal pelos cirurgiões, via laparoscópica, é capaz de prevenir inguinodinia. A identificação, reconhecimento e preservação ou dissecação quando necessária dos principais nervos da região evitam a dor crônica na virilha. Portanto, entende-se que com as técnicas cirúrgicas disponíveis atualmente de hernioplastias somada à perícia do profissional que realiza o procedimento, a correção de hérnia inguinal consegue ser majoritariamente efetiva e sem sequelas de dor crônica.

## REFERÊNCIAS

1. Caserta N, Penachim TJ, Contardi EB, Barbosa RCF, Gomes TL, Martins DL. Contents of the inguinal canal: identification by different imaging methods. *Radiologia Brasileira*. 2021;54(1):56–61. Doi: 10.1590/0100-3984.2020.0006
2. Dop LMVD, Hartog FPJD, Sneiders D, Kleinrensink G, Lange JF, Gillion JF. Significant factors influencing chronic postoperative inguinal pain: A conditional time-dependent observational cohort study. *International Journal of Surgery*. 2022;105:106837. Doi: 10.1016/j.ijssu.2022.106837
3. Mitura K, Garnysz K, Wyrzykowska D, Michałek I. The change in groin pain perception after transabdominal preperitoneal inguinal hernia repair with glue fixation: a prospective trial of a single surgeon's experience. *Surgical Endoscopy*. 2018;32(10):4284-9. Doi: 10.1007/s00464-018-6178-0
4. Carrillo GG, Sanz MG, Alonso M de A, Fernandez AG, Prieto MAA. Robot-assisted laparoscopic triple neurectomy for chronic inguinal pain: Description of the technique, our experience and preliminary results. *Actas Urológicas Españolas (English Edition)*. 2023;47(9):605-10. Doi: 10.1016/j.acuroe.2023.05.001
5. Graham D, Macqueen IT, Chen DC. Inguinal neuroanatomy: Implications for prevention of chronic postinguinal hernia pain. *International Journal of Abdominal Wall and Hernia Surgery*. 2018;1(1):1. 10.4103/ijawhs.ijawhs\_6\_18
6. Cirocchi R, Henry BM, Mercurio I, Tomaszewski KA, Palumbo P, Stabile A, et al. Is it possible to identify the inguinal nerves during hernioplasty? A systematic review of the literature and meta-analysis of cadaveric and surgical studies. *Hernia*. 2018;23(3):569-81. Doi: 10.1007/s10029-018-1857-2
7. George T, Williams EH, Franklin R, Dellon AL. Two-Team Surgical Approach to Improve Retroperitoneal Nerve Identification in the Treatment of Groin Pain. *Annals of Plastic Surgery*. 2019;82(1):82-4. Doi: 10.1097/sap.0000000000001662
8. Farquharson BJ, Sivarajah V, Mahdi S, Bergman H, Jeyarajah S. Where is the nerve? Review of operation note documentation practice for inguinal hernia repair. *Annals of the Royal College of Surgeons of England*. 2021;103(9):651–5. Doi: 10.1308%2Frcsann.2021.0024
9. Pedersen KF, Chen DC, Kehlet H, Stadelager MW, Bisgaard T. A Simplified clinical algorithm for standardized surgical treatment of chronic pain after inguinal hernia repair: A quality assessment study. *Scandinavian Journal of Surgery*. 2020;110(3):359-67. Doi: 10.1177/1457496920954570

## Este preprint foi submetido sob as seguintes condições:

- Os autores declaram que estão cientes que são os únicos responsáveis pelo conteúdo do preprint e que o depósito no SciELO Preprints não significa nenhum compromisso de parte do SciELO, exceto sua preservação e disseminação.
- Os autores declaram que os necessários Termos de Consentimento Livre e Esclarecido de participantes ou pacientes na pesquisa foram obtidos e estão descritos no manuscrito, quando aplicável.
- Os autores declaram que a elaboração do manuscrito seguiu as normas éticas de comunicação científica.
- Os autores declaram que os dados, aplicativos e outros conteúdos subjacentes ao manuscrito estão referenciados.
- O manuscrito depositado está no formato PDF.
- Os autores declaram que a pesquisa que deu origem ao manuscrito seguiu as boas práticas éticas e que as necessárias aprovações de comitês de ética de pesquisa, quando aplicável, estão descritas no manuscrito.
- Os autores declaram que uma vez que um manuscrito é postado no servidor SciELO Preprints, o mesmo só poderá ser retirado mediante pedido à Secretaria Editorial do SciELO Preprints, que afixará um aviso de retratação no seu lugar.
- Os autores concordam que o manuscrito aprovado será disponibilizado sob licença [Creative Commons CC-BY](#).
- O autor submissor declara que as contribuições de todos os autores e declaração de conflito de interesses estão incluídas de maneira explícita e em seções específicas do manuscrito.
- Os autores declaram que o manuscrito não foi depositado e/ou disponibilizado previamente em outro servidor de preprints ou publicado em um periódico.
- Caso o manuscrito esteja em processo de avaliação ou sendo preparado para publicação mas ainda não publicado por um periódico, os autores declaram que receberam autorização do periódico para realizar este depósito.
- O autor submissor declara que todos os autores do manuscrito concordam com a submissão ao SciELO Preprints.