

Estado de la publicación: No informado por el autor que envía

Hipomineralización Incisivo Molar (HIM): tratamiento eficaz abordaje clínico en odontopediatría: Reporte de caso clínico.

Javier Farias Vera

<https://doi.org/10.1590/SciELOPreprints.7572>

Enviado en: 2023-11-30

Postado en: 2023-12-08 (versión 1)

(AAAA-MM-DD)

Hipomineralización Incisivo Molar (HIM): tratamiento eficaz abordaje clínico en odontopediatría: Reporte de caso clínico.

Javier Farias Vera

jfarias@unheval.edu.pe

[Coordinador de la especialidad en odontopediatría UNMS - Lima](#)

[Docente auxiliar Universidad Hermilio Valdizan - Huánuco](#)

ORCID: <https://orcid.org/0000-0002-3291-4224>

RESUMEN

La Hipomineralización Incisivo molar se define como defecto cualitativo del esmalte aunque aún su etiología difiere pudiendo ser consecuencia de problemas en embarazo o formación de la matriz orgánica del diente, se presenta con diferentes características y grados, el reporte del caso clínico presenta un Incisivo Central con una opacidad demarcada blanco crema que corresponde a un grado 2 por Ghanim et al. (2015). clasifican las lesiones en grados; afectando así la estética del paciente y siendo una preocupación para padres de familia, se le planteo un tratamiento que consiste en una alternativa mínimamente invasiva usando la resina infiltrante con nombre comercial ICON, está indicado para lesiones D1 o R3 según criterio de detección radiográfico (radiolucidez hasta el tercio externo de la dentina) y lesiones de mancha blanca en superficies libres vestibulares, la temprana detección de estas lesiones nos llevara a iniciar medidas de prevención incorporando practicas higiénicas y aplicación de materiales restauradores y preventivos, las resinas infiltrativa son un método alternativo y novedoso a pesar de su costo y dificultad de adquisición ya que se las debe importar de países vecinos.

Palabras clave: Hipomineralización; Desmineralización de esmalte; Alteraciones de estructura.

Molar Incisor Hypomineralization (MIH): effective treatment, clinical approach in pediatric dentistry: Clinical case report.

Molar Incisor Hypomineralization (MIH): effective treatment, clinical approach in pediatric dentistry: Clinical case report.

ABSTRACT

Molar incisor hypomineralization is defined as a qualitative enamel defect, although its etiology is still different and may be a consequence of problems in pregnancy or formation of the organic matrix of the tooth, it presents with different characteristics and degrees, the clinical case report presents a Central Incisor with a demarcated cream-white opacity that corresponds to a grade 2 of Wetzel and Reckel classify the lesions in grades; As the aesthetics of the patient thus evolved and being a concern for parents, a treatment consisting of a minimally invasive alternative using the infiltrating resin with the trade name ICON was proposed. It is indicated for D1 or R3 lesions according to radiographic detection criteria (radiolucency to the outer third of the dentin) and white spot lesions on free vestibular surfaces, early detection of these lesions will lead us to start preventive measures incorporating hygienic practices and application of restorative and preventive materials, infiltrative resins are an alternative method and novel despite its cost and difficulty of acquisition since they must be imported from neighboring countries.

Keywords:

Keywords: Hypomineralization; Demineralization of enamel; Structure alterations.

INTRODUCCIÓN

La Hipomineralización incisivo molar (HIM) se define como defecto cualitativo y específico del esmalte, se origina por alteraciones ocurridas durante los estadios de mineralización y/o maduración de la amelogénesis, infiriéndose a un problema que sucede entre el tercer trimestre de gestación y los 36 meses de vida. 1, 2,3

Se ha evidenciado que el inicio del problema es una alteración en el poder de reabsorción de la matriz orgánica y la inhibición de las enzimas proteolíticas. 4,5

Las variaciones que se producen en la amelogénesis pueden incitar defectos estructurales cuantitativos o hipoplasias que se asocian con un espesor reducido del esmalte, mientras que los disturbios afectan los procesos de maduración o mineralización. 1, 5, 6, 7

Las alteraciones en el desarrollo del esmalte son clasificados como opacidades delimitadas, opacidades difusas e hipoplasias. 4 Estas opacidades resultan de una variedad de causas ambientales que actúan sistémicamente durante los periodos natal, perinatal y postnatal de un niño. Además, las condiciones de los niños durante estos periodos parecen estar relacionadas con el inicio de HIM. A pesar de esto, aun no se ha probado una relación de causa y efecto bien establecida entre la enfermedad – medicación de un niño y HIM.

El análisis ultra estructural del esmalte afectado por HIM muestra que esta menos mineralizado y en consecuencia menos resistente que el esmalte sano, lo que aumenta las posibilidades de una ruptura post eruptiva, especialmente en los molares. 8, 9

Clínicamente en incisivos se observan opacidades asimétricas delimitadas, con bordes bien definidos entre el esmalte normal y el afectado, de color blanco crema, amarillo o marrón, que varía su extensión y severidad sin involucrar la zona gingival. Las opacidades amarillo/marrón presentan mayor porosidad y ocupan el espesor del esmalte, mientras que las blancas cremosas son menos porosas localizándose en el interior. 10

Otros factores potenciales involucrados en la etiología de la HIM son enfermedades respiratorias, fiebres, otitis media, consumo de antibióticos, exposición a las dioxinas y a bifenilos policlorados (PBC) predisposición genética y además estrés psicológico de la madre y frecuentes exposiciones a ecografías en el último trimestre de gestación. 11.

El embarazo gemelar, el tabaquismo materno, la fertilización in vitro, factores socioeconómicos, presencia de vitamina D en nacimiento, entre otros pueden contribuir

Molar Incisor Hypomineralization (MIH): effective treatment, clinical approach in pediatric dentistry: Clinical case report.

para originar el defecto cualitativo mencionado en el esmalte dentario de los molares primarios. 3, 12

El reporte de evidencia sugiere que el uso de amoxicilina puede estar agrupado a defectos dentales de esmalte. Según el estudio de Hong y col (2004) señalan que su uso de 6 semanas a 3 meses y de 3 meses a 6 meses aumenta significativamente el riesgo de defectos de esmalte en segundos molares primarios, pero que se necesitan más estudios para comprobar dicha relación. 13

METODOLOGÍA

Se analizó que la HIM afecta a casi 1 de cada 5 niños, se presenta como una anomalía en la translucidez de la estructura adamantina observándose clínicamente áreas demarcadas de color blanco, amarillo, marrón.⁶ La porosidad aumentada ocasiona hipersensibilidad y dolor, aparentemente provocados por la penetración de bacterias en los túbulos dentinarios a través del esmalte hipo mineralizado induce a reacciones inflamatorias en la pulpa. 11 la valoración de la severidades de las lesiones de HIM no solo varía en cada paciente, sino algunos estudios describen también que en cada diente de un mismo paciente en el examen clínico.¹⁴ Se evalúa según los criterios establecidos por Mathu Muju y Wright, los cuales se clasifican en leve moderado y severo según las características del esmalte dental. 15

La asociación europea de odontología pediátrica (EATD) definió en el año 2003, 7 criterios para el diagnóstico de la hipomineralización molar incisivo:

- opacidades delimitadas que pueden variar en coloración entre blanco, amarillo o marrón
- Fracturas del esmalte post erupción
- Restauraciones atípicas
- Extracción de primeros molares permanentes debido a HMI
- Diente no erupcionado
- Amelogénesis imperfecta
- Hipoplasias

Diferentes términos han sido utilizados para definir este defecto en el esmalte, opacidades idiopáticas del esmalte, hipoplasia intrínseca del esmalte, Hipomineralización

de los primeros molares permanentes, Hipomineralización no asociada a fluorosis o molares de queso. 14

Algunos estudios realizados sobre HSMP han señalado la relación existente entre HSMP (Hipomineralización de segundo molar primario) e HIM (Hipomineralización incisivo molar), pues los niños afectados por HSMP también presentaron defectos en los primeros molares permanentes. 16

Desde la perspectiva del odontólogo, parece obligatorio restaurar la forma, la función y la estética de los dientes HIM con defectos de tejido duro de múltiples superficies. Conociendo bien el espectro de opciones de tratamiento posiblemente indicado, por ejemplo, restauraciones directas o indirectas. 9

Es más frecuente la presencia de pacientes pediátricos con lesiones en molares permanentes recientemente erupcionados, algunos casos estas lesiones se presentan en el grupo dental incisivo, lesiones que se consideran como defectos del esmalte, denominadas Hipomineralización incisivo – molar HIM. 17

Dependiendo de la severidad, los dientes pueden presentar desde opacidades demarcadas, pérdidas estructurales post eruptivas, restauraciones y lesiones atípicas de caries dental, hasta exodoncias. 18 Aumentar con la edad debido a las alteraciones en la estructura, composición y riesgo a caries dental, el objetivo de este caso es analizar las consideraciones diagnósticas y posibles tratamientos. 18

CASO CLÍNICO

Para el relato del siguiente caso se protege la identidad del menor y se solicitó al adulto responsable (mamá) la firma del consentimiento informado para la utilización de las fotos intraorales con fines educativos; Paciente masculino, de 11^a de edad, domicilio en Barrio Magisterio 1, en la ciudad de Sucre. Actualmente cursara 6to de primaria; Motivo de consulta; madre del paciente manifiesta: “quiero saber cómo está la boca de mi hijo”

Historia del motivo de consulta: paciente acude a la clínica de la especialidad de Odontopediatría de la Universidad Mayor Real y Pontificia de San Francisco Xavier de Chuquisaca, donde fue evaluado clínicamente para su posterior tratamiento.

Al realizar la anamnesis la madre manifiesta haber sufrido un accidente automovilístico leve a los 5 meses de gestación, con una fisura en bolsa amniótica diagnosticada recién a

Molar Incisor Hypomineralization (MIH): effective treatment, clinical approach in pediatric dentistry: Clinical case report.

los 8vo mes de gestación por lo cual fue medicada para acelerar la formación pulmonar por riesgo de parto prematuro, se logró conciliar el embarazo a término; a los 6 años el niño sufrió un accidente debido a una caída en un pozo, se le realizaron estudios complementarios sin evidenciar ninguna lesión de gravedad, se le receto analgésicos y antiinflamatorios, no presenta enfermedades sistémicas ni hábitos perniciosos.

Las historias clínicas utilizadas para el estudio fueron tomadas del “Manual de capacitación sobre HIM para encuestas y prácticas de campo clínico” y los criterios a examinar fueron: 10

0: sin defecto visible de esmalte

1: Defecto de esmalte, No HIM

2: Opacidades demarcadas blanco/crema o amarillo /marrón

3: descomposición post eruptiva del esmalte

4: Restauración atípica

5: caries atípica

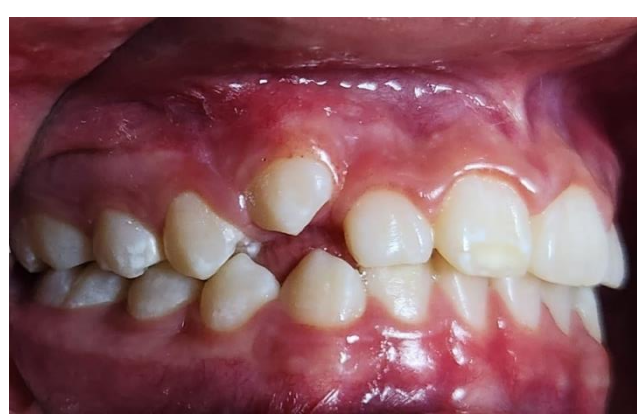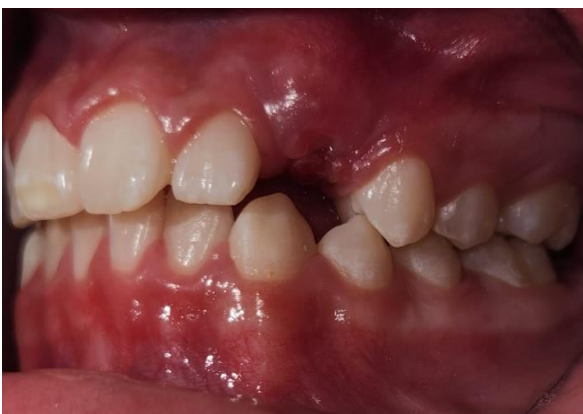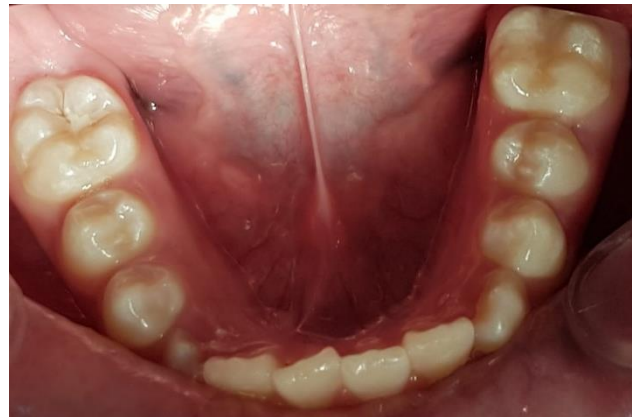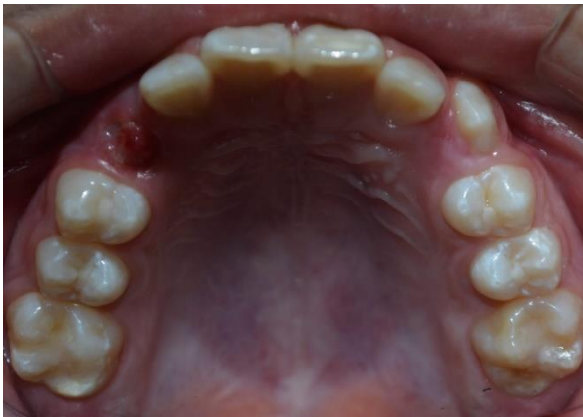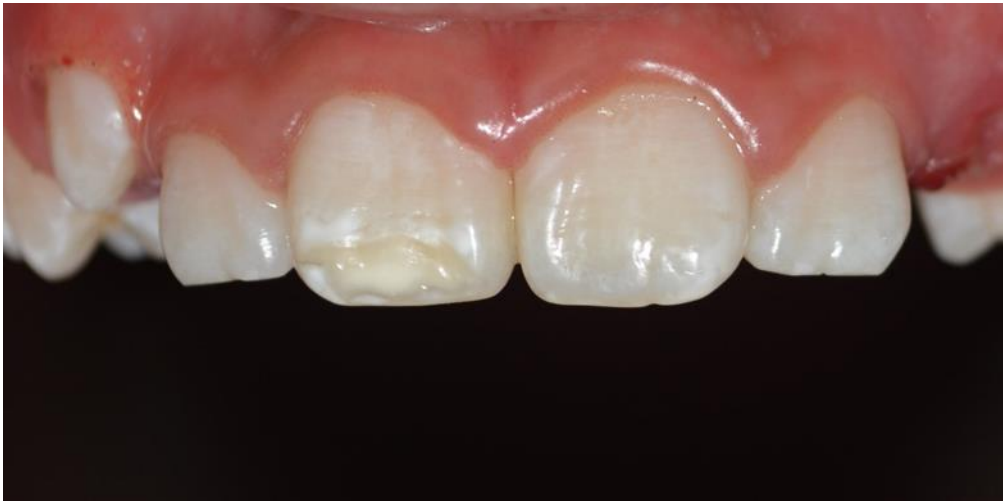6: perdido debido a HIM

7: no puede ser evaluado

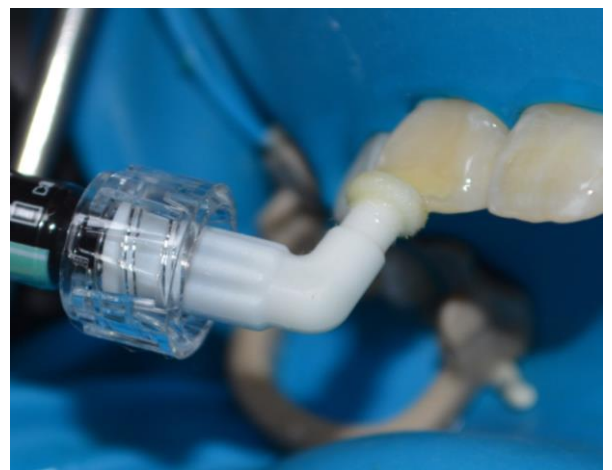
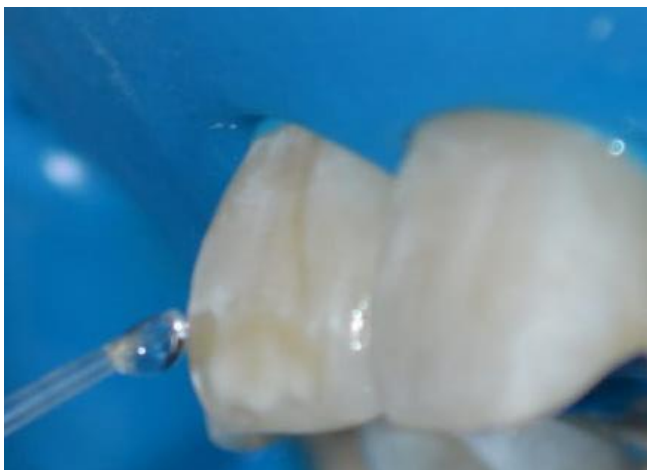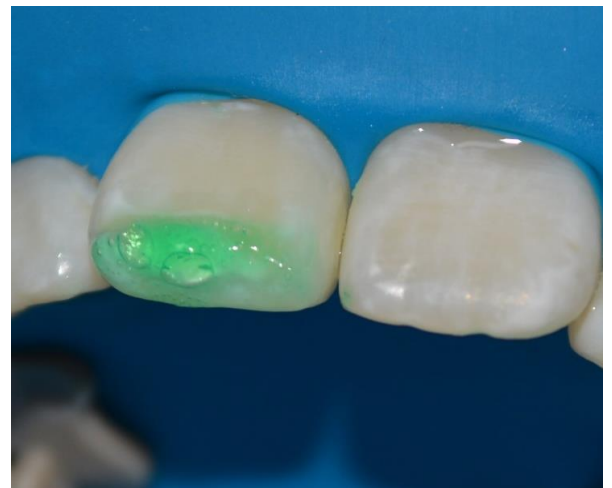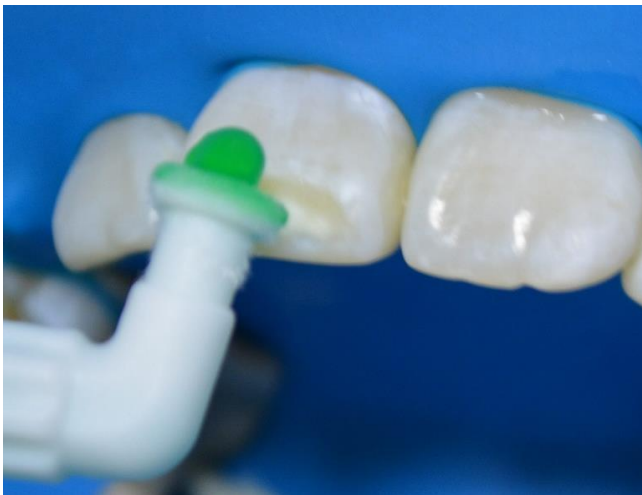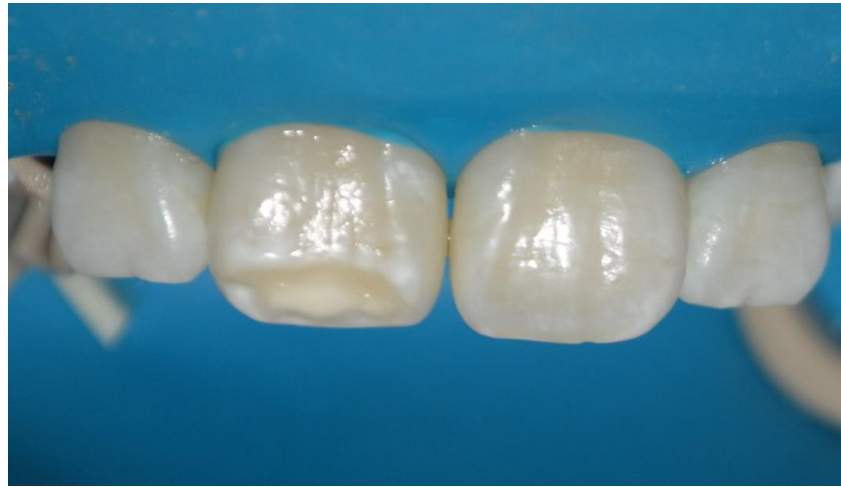Por la falta de disponibilidad de una herramienta informativa y bien aceptada para resumir los datos recopilados de los exámenes de campo. Este módulo describe los estándares estandarizados recientemente propuestos. Método de puntuación para el registro de observaciones MIH/HSPM por Ghanim et al. (2015).¹⁰

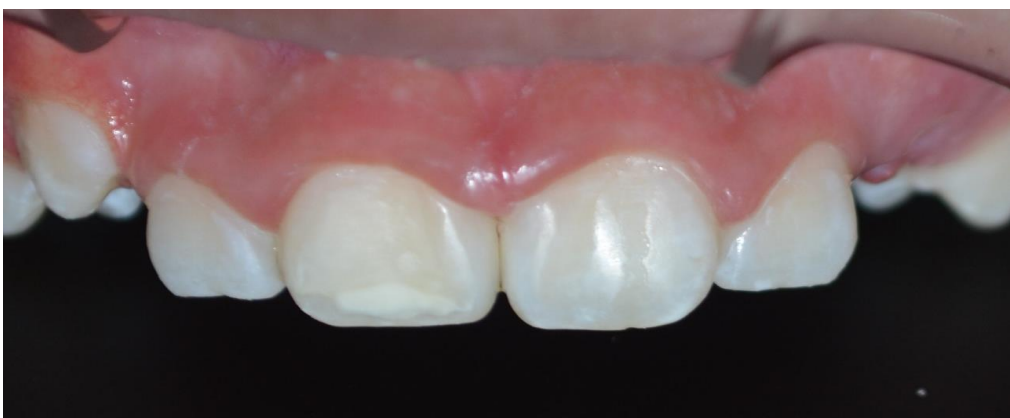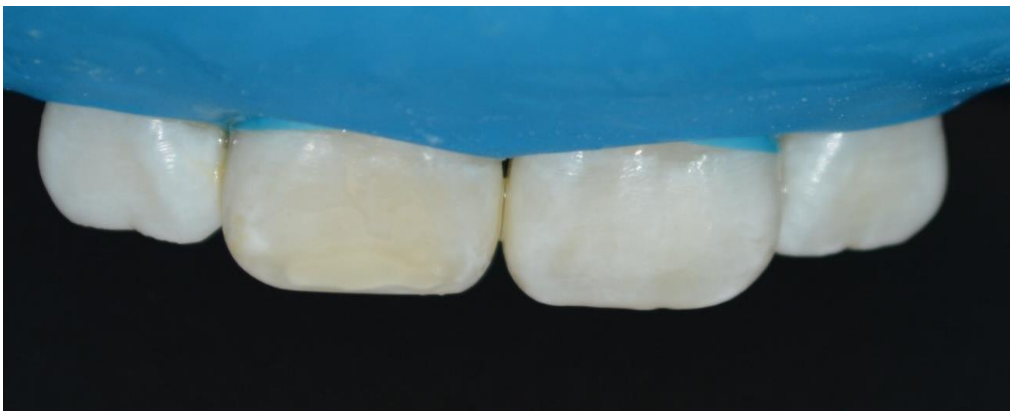
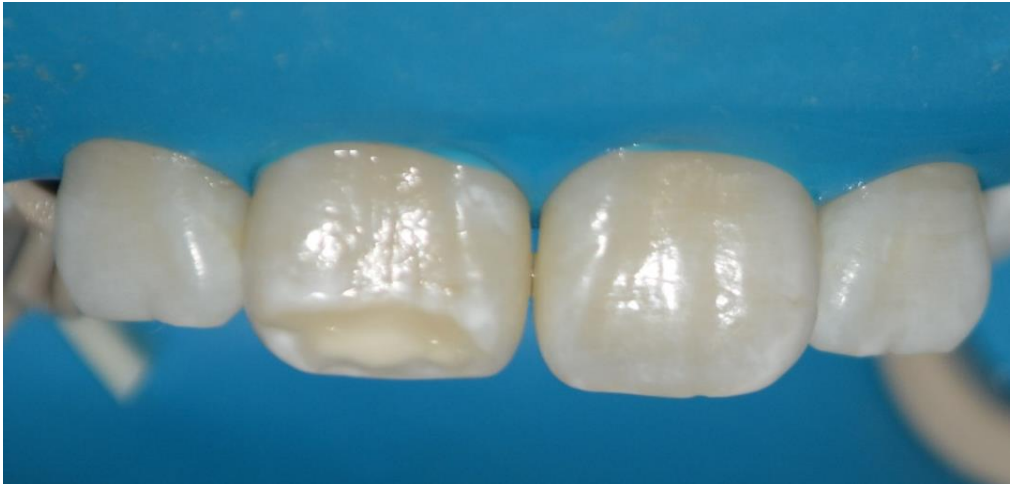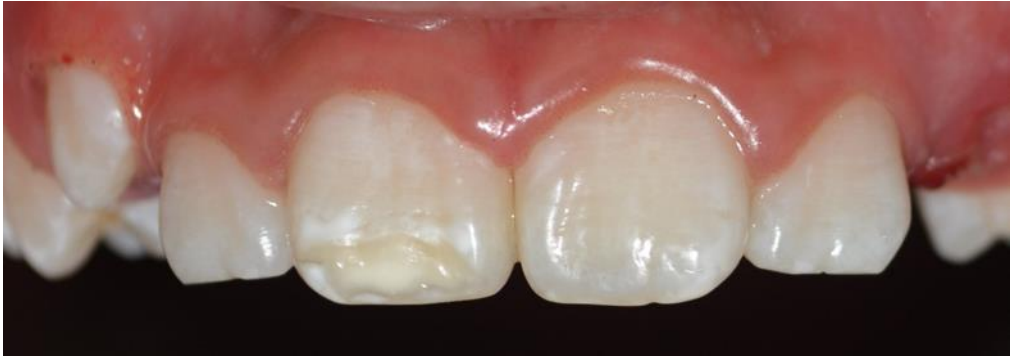Al consultar sobre la historia odontológica se pudo evidenciar que fue atendido con anterioridad en la clínica de la especialidad de odontopediatría, El comportamiento del paciente está clasificado como Frankl tipo III. Al examen intraoral se puede observar tratamientos odontológicos previos se reportó la realización de profilaxis más flúor barniz y obturaciones dentales. Así mismo fue indicado que la alimentación del paciente constaba de una alta ingesta alta en azúcares y carbohidratos durante el día, la higiene oral es deficiente. Asimismo durante la recolección de la información se podrá exponer las interpretaciones, como explicaciones de principios, regularidades y las consecuentes generalizaciones del trabajo, en los casos que amerite a la sustentación del caso.

ILUSTRACIONES



Molar Incisor Hypomineralization (MIH): effective treatment, clinical approach in pediatric dentistry: Clinical case report.





Molar Incisor Hypomineralization (MIH): effective treatment, clinical approach in pediatric dentistry: Clinical case report.

DISCUSIÓN

Existen diversos estudios que documentan las características clínicas de la HIM. A pesar de que hay autores que sugieren que la evaluación de HIM debería realizarse a los 8 años es importante considerar un diagnóstico adecuado y prematuro de la HIM, en el caso del paciente, el grado de severidad fue grado 2 (mediano), al presentarse en uno de los incisivos superiores, por lo que se sugirió un examen que considere la búsqueda de información de HIM en las edades de niños de 6 años en adelante donde podría ser registrado este tipo lesiones, otorgando las medidas preventivas en los niños y para la orientación de los padres de familia y la selección del tratamiento más adecuado, mismo que está directamente relacionado con la severidad del caso.

Existen estudios de HIM, que reportan una alta incidencia a nivel mundial, aunque diversos autores refieren que va en aumento. En otros estudios más recientes se ha intentado agrupar criterios de diagnóstico y plan de tratamiento para HIM, sin embargo, no en todos los casos son factibles dichos protocolos, y obtener recursos de nuevos materiales que no están descritos como tal en la literatura para tratamientos de HIM.

CONCLUSIONES

La causa de la HIM no está completamente definida, aunque una variedad de factores de riesgo, como alteraciones ambientales, las fiebres altas y las enfermedades respiratorias parecen contribuir para su progreso.

En el caso clínico mostrado, se atribuye a eventos como factor etiológico el uso de medicamentos durante tiempo prenatal, la cual provocó y generó en el paciente el HIM. Diversos estudios indican que la revisión bucal debe comenzar desde el nacimiento hasta la aparición de los primeros molares permanentes para poder identificar precozmente lesiones asociados a factores y/o mecanismos que alcanzasen llegar a afectar incisivos y molares permanentes.

Los padres deben ser informados acerca del riesgo de que sus hijos desarrollen HIM, si durante el embarazo o los primeros años de vida el infante se ve expuesto a alguno de los factores de riesgo.

Debido a que la literatura reporta especialmente casos en la dentición permanente, es de suma importancia, conocer las características clínicas de las lesiones, para poder

determinar si existe una HIM también en la dentición temporal. Según estos tratamientos preventivos como los selladores de fosetas y fisuras, ionómero de vidrio de reconstrucción, aplicaciones de flúor y uso de dentífricos remineralizantes son la principal protección contra las fisuras y caries que puedan derivar de dicho padecimiento.

La atención oportuna puede mejorar la sintomatología de hipersensibilización y mejorar la estética en pacientes adolescentes.

CONFLICTO DE INTERES

El autor declara no tener conflicto de interés

REFERENCIAS BIBLIOGRÁFICAS

1. Córdova-Sorto, FA, Barillas-Valiente, LE, Guardado-Mejía, DE, Morales-Martínez, GE, Maravilla-Fernández, DL, Alberto, D., & Torres-Reyes, MR (2021). Impacto en calidad de vida de paciente pediátrico con hipomineralización molar incisivo: relato de caso. *Revista Minerva*, 4 (1), 31–38. <https://doi:10.5377/revminerva.v4i1.12434>
2. García, N., Aguirre Escobar, G. A., Torres Reyes, M. R., & Ramírez Martínez, G. A. (2022). Alteraciones sistémicas asociadas a Hipomineralización Molar Incisivo (HMI). Una revisión de literatura. *Revista de Odontopediatría Latinoamericana*, 12(1). <https://doi.org/10.47990/alop.v12i1.306>
3. Corral-Núñez, C., Rodríguez, H., Cabello, R., Bersezio-Miranda, C., Cordeiro, RCL, & Fresno-Rivas, MC (2016). Impacto de la hipomineralización incisivo molar en la experiencia de caries en escolares de 6-12 años en Santiago, Chile. *Revista Clínica de Periodoncia, Implantología y Rehabilitación Oral*, 9 (3), 277–283. <https://doi:10.1016/j.piro.2016.10.003>
4. Alfaro Alfaro A, Castejón Navas I, Magán Sánchez R, Alfaro Alfaro MJ. Síndrome de hipomineralización incisivo-molar. *Rev Pediatr Aten Primaria*.2018;20:183-8.
5. Hernandez, M.Muñoz, S.Lopez, F.Boj,J.R. Espasa, E(2014). Prevalencia de la hipomineralización incisivo molar en una muestra de 772 escolares de la provincia Barcelona, *Odontología Pediátrica* copyright 2013 scop y Aran ediciones, S.L. vol. 22 N°2(2014),115-125
6. Biondi, AM, Cortese, SG, Babino, L. y Ortolani, AM (2022). Seguimiento del tratamiento restaurador del primer molar permanente con y sin hipomineralización molar. *Acta Odontológica Latinoamericana: AOL*, 35 (2), 75–79. <https://doi.org/10.54589/aol.35/2/75>

Molar Incisor Hypomineralization (MIH): effective treatment, clinical approach in pediatric dentistry: Clinical case report.

7. Ulate J. & Gudiño S., 2015: Hipomineralización incisivo molar, una condición clínica aún no descrita en la niñez costarricense. -ODOVTOS-Int. J. Dental Sc., 17-3 (September-December): 15-28
8. Raposo, F., de Carvalho Rodríguez, AC, Lia, É. N., & Leal, SC (2019). Prevalencia de hipersensibilidad en dientes afectados por hipomineralización molar-incisivo (MIH). *Investigación de caries*, 53 (4), 424–430. <https://doi.org/10.1159/000495848>
9. Linner, T., Khazaei, Y., Bücher, K., Pfisterer, J., Hickel, R. y Kühnisch, J. (2020). Comparación de cuatro estrategias de tratamiento diferentes en dientes con ruptura del esmalte relacionada con la hipomineralización incisivo molar: un estudio de cohorte retrospectivo. *Revista Internacional de Odontología Pediátrica*, 30 (5), 597–606. <https://doi.org/10.1111/ipd.12636>
10. Miranda-Arce, AM, Zambrano-Cedeño, L., García-Parrales, E., Fienco-Calderón, N., Santos-Zambrano, TB, & Fimia-Duarte, R. (2020). PREVALENCIA DE HIPOMINERALIZACIÓN INCISIVO MOLAR EN UN GRUPO DE NIÑOS MANABITAS, ECUADOR. *El biólogo*, 18 (1). <https://doi.org/10.24039/rtb2020181471>
11. Biondi AM, Cortese SG, lenco M, Argentieri AB. Prevalencia de hipomineralización molar incisiva en niños con y sin demanda de atención. *Rev Asoc Odontol Argent* 2013; 101:140-6
12. Vansan Martins da Silva, C., Furlan, L. e Imparato, JCP (2021). Diagnóstico y tratamiento de hipomineralización molar primario en gemelos: reporte de un caso. *Revista de Odontopediatría Latinoamericana*, 11 (2). <https://doi.org/10.47990/alop.v11i2.277>
13. Maria Gabriela Acosta de Camargo. (2010). Otomastoiditis y su posible relación a Hipomineralización Molar- Incisivo. Reporte de Caso. *Acta Odontológica Venezolana*, Volumen (49 N°2 /2011), 1-9
14. Ana Graciela Pérez - Vásquez y Laura Elena Allende - Trejo. (2018). Hipomineralización Molar- Incisivo, abordaje clínico. Caso Clínico. *Vasos y Revisiones de Salud*, 20-25
15. Castilla, F., & Ramírez, M. (2021). Evaluación del manejo terapéutico en estudiantes de pregrado, egresados y docentes en piezas con hipomineralización incisivo-molar (HIM) en una universidad privada de Lima. *REVISTA ODONTOLOGÍA PEDIÁTRICA*, 19 (2), 21–32. <https://doi.org/10.33738/spo.v19i2.132>
16. Yupanqui - Barrios, K., Chacón, P., Castañeda - Moreno, M., Barzola - Loayza, M., Castañeda - Sarmiento, S., Chauca - Saavedra, C., & Alvarez - Vidigal, E. (2020). Hipomineralización del segundo molar primario: Una revisión de la literatura. *REVISTA ODONTOLOGÍA PEDIÁTRICA*, 18 (2), 44–53. <https://doi.org/10.33738/spo.v18i2.36>

17. Miranda Arce, AM (2019). Hipomineralización de incisivos y molares: revisión sistemática de la información. *Revista San Gregorio*, 1 (33). <https://doi.org/10.36097/rsan.v1i33.1033>
18. Laverde-Giraldo, M., Mejía-Roldán, JD, Jhonson-Giraldo, N., Santos-Pinto, L., & Restrepo Restrepo, M. (2021). Consideraciones diagnósticas para la exodoncia de primeros molares permanentes severamente afectados por la Hipomineralización de Molares e Incisivos. *CES Odontología*, 34 (2), 210–232. <https://doi.org/10.21615/cesodon.6412>
19. Garcia Gonzalez, L., & Suarez Rodriguez, L. F. . (2021). Técnica de resina infiltrativa ICON para manejo estético de HMI. *Revista De Odontopediatría Latinoamericana*, 11(Suplemento). Recuperado a partir de <https://revistaodontopediatria.org/index.php/alop/article/view/459>
20. Pinedo, M.E, Zamora, MM.E., Goana, V.L.S. Hipomineralización severo de segundos molares deciduos en un paciente comprometido medicamente. *Oral Año* 17. Num.53,2016. 1337-1340. Recibido: Enero,2015. Aceptado Octubre,2015.

Este preprint fue presentado bajo las siguientes condiciones:

- Los autores declaran que son conscientes de que son los únicos responsables del contenido del preprint y que el depósito en SciELO Preprints no significa ningún compromiso por parte de SciELO, excepto su preservación y difusión.
- Los autores declaran que se obtuvieron los términos necesarios del consentimiento libre e informado de los participantes o pacientes en la investigación y se describen en el manuscrito, cuando corresponde.
- Los autores declaran que la preparación del manuscrito siguió las normas éticas de comunicación científica.
- Los autores declaran que los datos, las aplicaciones y otros contenidos subyacentes al manuscrito están referenciados.
- El manuscrito depositado está en formato PDF.
- Los autores declaran que la investigación que dio origen al manuscrito siguió buenas prácticas éticas y que las aprobaciones necesarias de los comités de ética de investigación, cuando corresponda, se describen en el manuscrito.
- Los autores declaran que una vez que un manuscrito es postado en el servidor SciELO Preprints, sólo puede ser retirado mediante solicitud a la Secretaría Editorial deSciELO Preprints, que publicará un aviso de retracción en su lugar.
- Los autores aceptan que el manuscrito aprobado esté disponible bajo licencia [Creative Commons CC-BY](#).
- El autor que presenta el manuscrito declara que las contribuciones de todos los autores y la declaración de conflicto de intereses se incluyen explícitamente y en secciones específicas del manuscrito.
- Los autores declaran que el manuscrito no fue depositado y/o previamente puesto a disposición en otro servidor de preprints o publicado en una revista.
- Si el manuscrito está siendo evaluado o siendo preparando para su publicación pero aún no ha sido publicado por una revista, los autores declaran que han recibido autorización de la revista para hacer este depósito.
- El autor que envía el manuscrito declara que todos los autores del mismo están de acuerdo con el envío a SciELO Preprints.